

Chronické onemocnění bederní páteře z
přetěžování
jako nemoc z povolání
NEUROLOGIE

Edvard Ehler

Přetěžování bederní páteře

- Přetěžování páteře
- Klinické a expoziční podmínky možné profesionality (3)
- Neurologické vyšetření včetně EMG
- Radiologické vyšetření
- Splnění „klinické podmínky“ pro uznání nemoci z povolání

Hodnocené parametry neurologického vyšetření a jejich kódování

	Parametr	Hodnocení a kódování
1	Palpační bolestivost v lumbálním segmentu	„1“ pokud je přítomna bolestivost Jinak „0“
2	Omezení hybnosti LS páteře	„1“ pokud je předklon omezen více Jinak „0“
3	Napínací manévry	„1“ pokud jsou výrazně více pozitivní Jinak „0“
4	Reflex L5/S2 a L2/4	„1“ pokud jsou nevýbavné či asymetrické Jinak „0“
5	Motorický deficit v myotomu postiženého kořene	„1“ pokud je oslabení v myotomu 3+ Jinak „0“
6	Senzitivní deficit v dermatomu postiženého kořene	„1“ pokud je senzitivní deficit v dermatomu Jinak „0“
7	EMG průkaz axonální léze	„1“ pokud je v příslušném myotomu – fibs, pw nebo regenerační MUP. P: vyloučena polyneuropatie. Jinak „0“
		Suma: 0-7 abnormních parametrů

Kritérium středního stupně závažnosti

➤ **Abnormity v neurologickém nálezu (EMG)**

- **Do 50 let – 4 parametry**
- **50-60 let – 5 parametrů**
- **Nad 60 let – 6 parametrů**

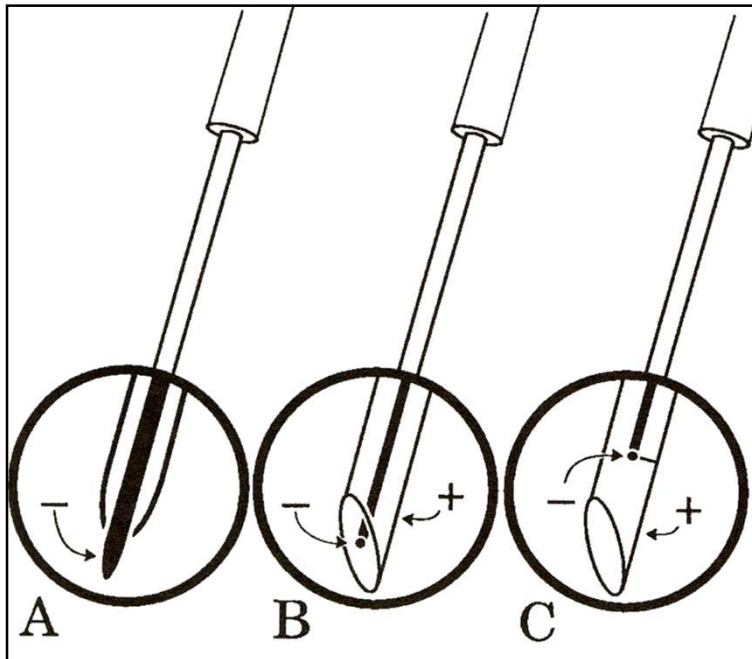
➤ **EMG vyšetření (vyloučení polyneuropatie, průkaz axonální léze)**

- **Kondukční studie motorických nervů – n.peroneus, n. tibialis**
- **F-vlny – n.peroneus, n. tibialis**
- **Jehlová EMG – 1-2 svaly z myotomů L5, S1, event. L4 postižené končetiny**

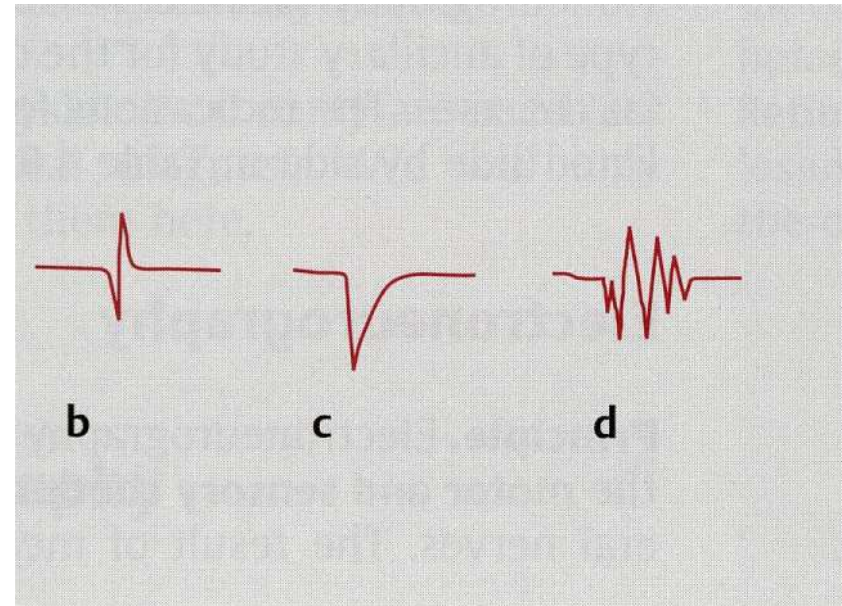
Neurofyziologické vyšetření

- ❖ **EMG** (patologická klidová aktivita, nábor MU, změny MUP)
- ❖ **Neurografie** (motorická, senzitivní) (amplitudy, latence, tvar, symetrie)
- **H-reflex** (S1 – jako RAŠ)
- **F-vlny** (latence, persistence, tvar)
- ✓ **MEP** (motorické EP, magnet, latence/tvar)
- ✓ **SSEP** (stimulace nervu, dermatomu)

Jehlová EMG

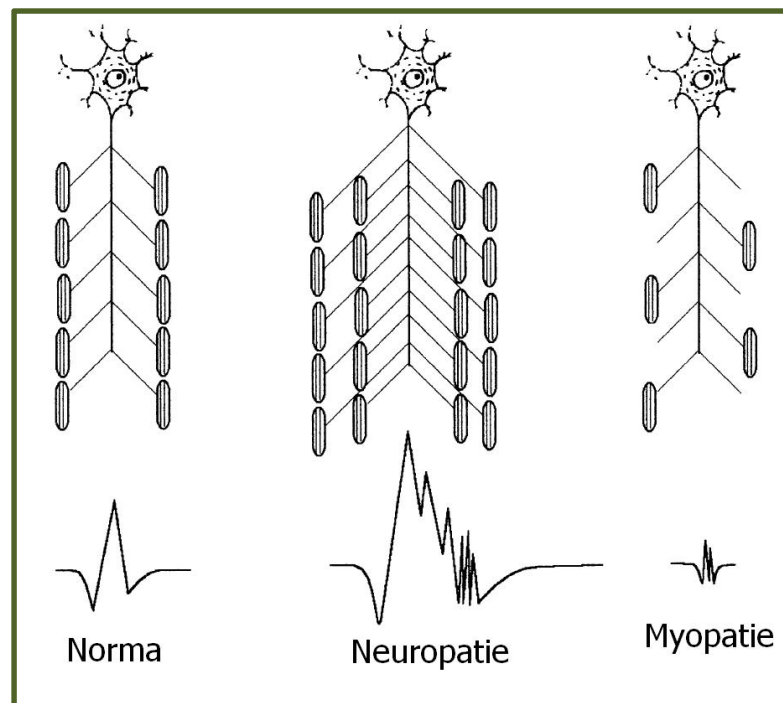
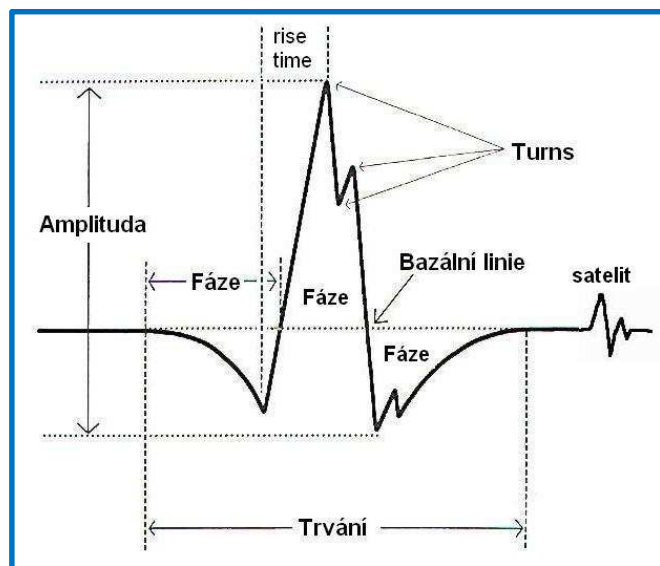


EMG jehly
Monopolární, koncentrická, SF



Fibrilace, pozitivní vlna, RPV
2-3 týdny latence
dříve v paravertebrálních svalech

MUP – potenciál motorické jednotky



Neurogenní nálezy v EMG

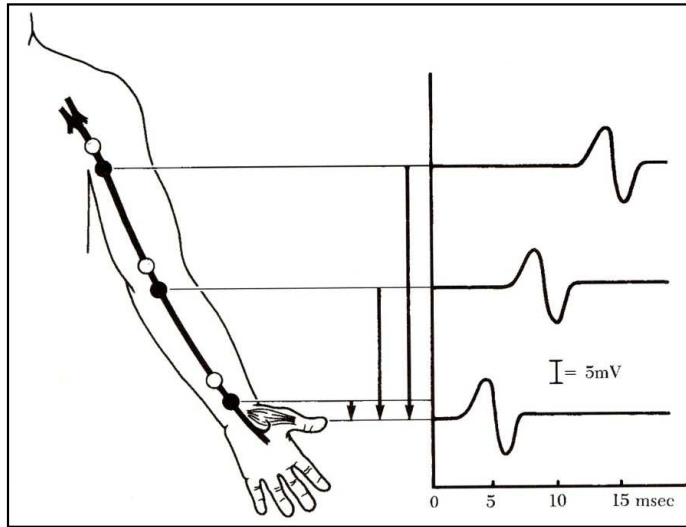
- ✓ Akutní fáze (fibs, pw, RPV)
- ✓ Velikost MJ, teritorium, nestabilní (NM)
- ✓ Vyšší, delší, polyfázické MUP
- ✓ Recruitment (R Index)
- ✓ Firing rate, únavnost
- ✓ Pozdní metabolické selhání motoneuronů (PPS)

Kontraindikace

INR 2.8, lokální změny kůže

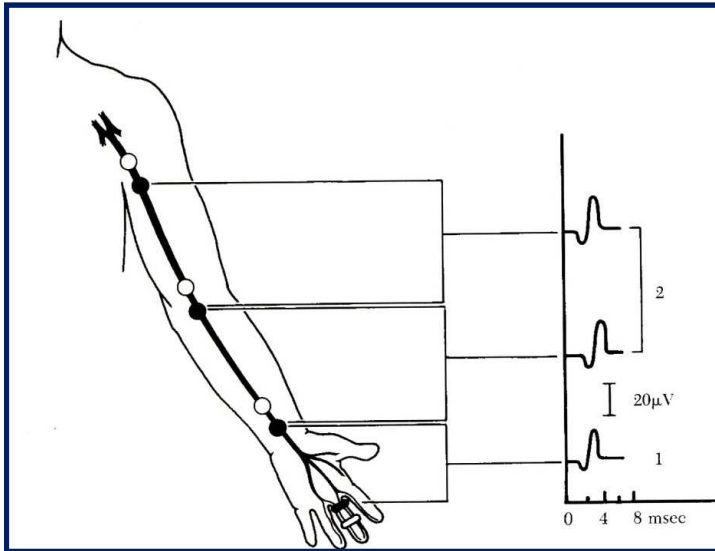
Neurografie

N. medianus

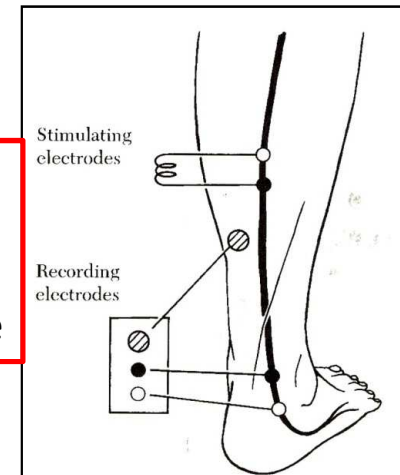


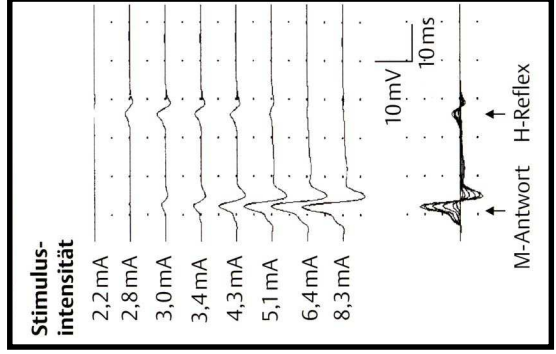
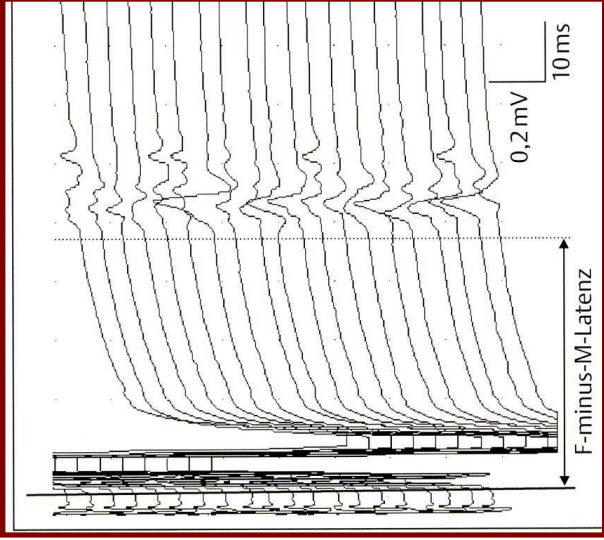
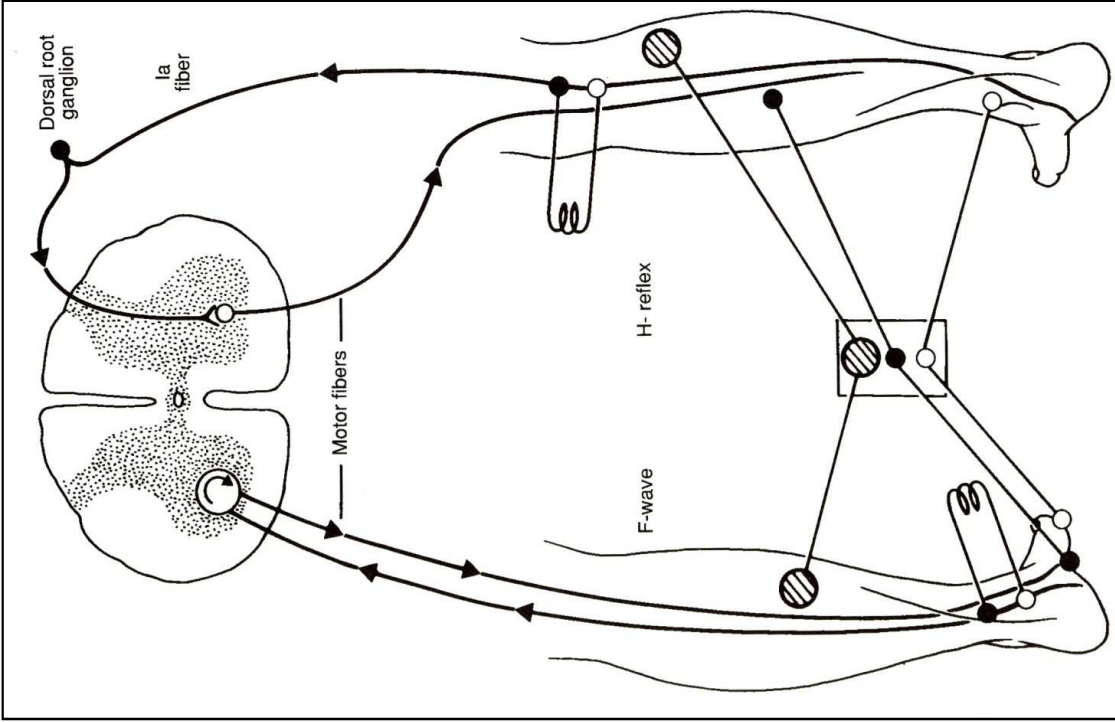
Motorická neurografie

**N.suralis,
Antidromní
Senzitivní
Neurografie**

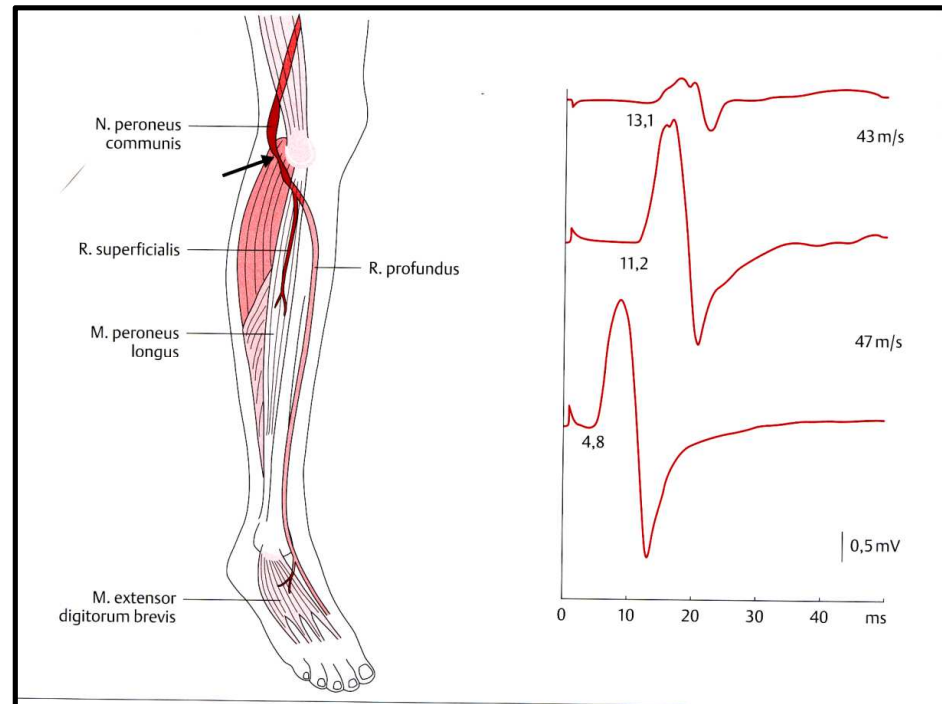


Senzitivní neurografie

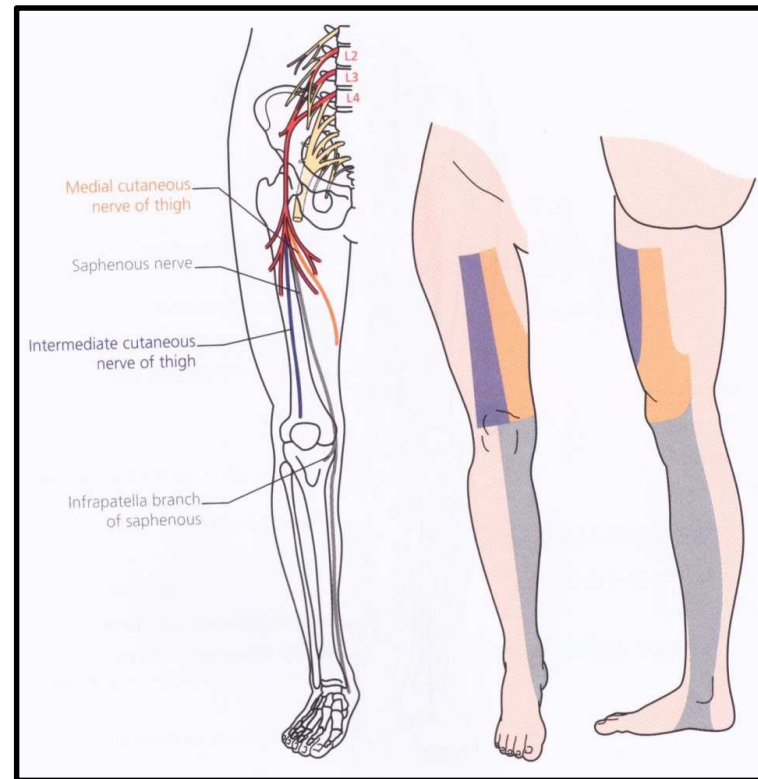
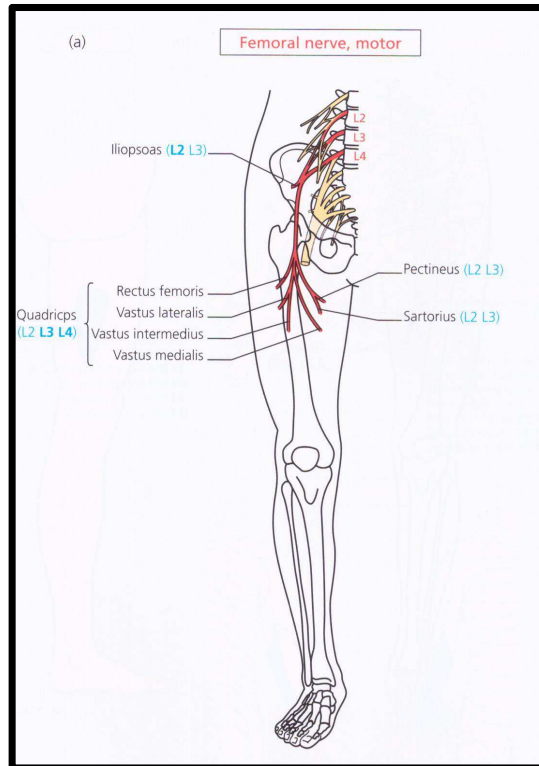




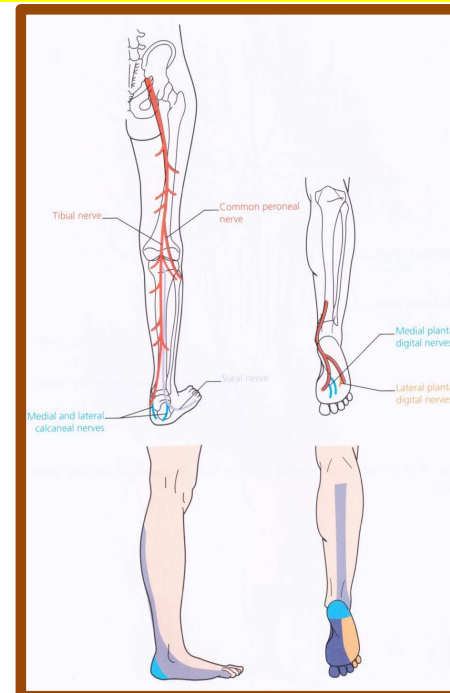
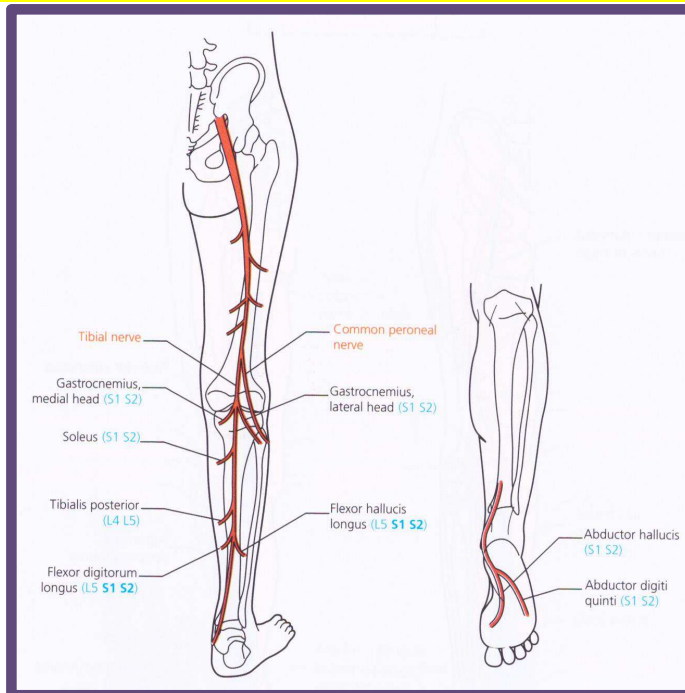
N. peroneus – r. profundus



N. femoralis (L2-L4) – M / S



N. tibialis (L4-L5, S1-S3)



Příčiny:

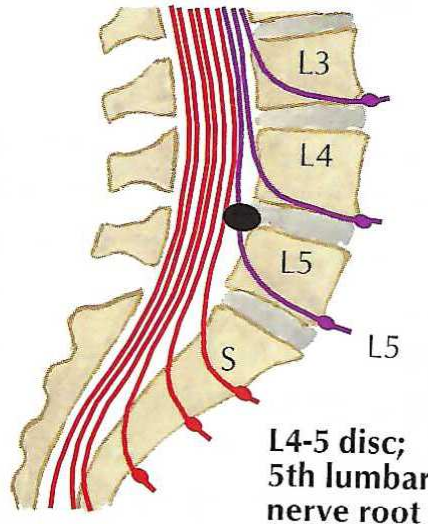
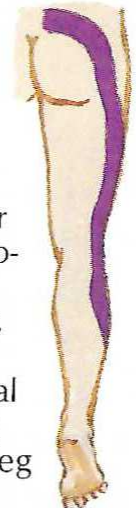


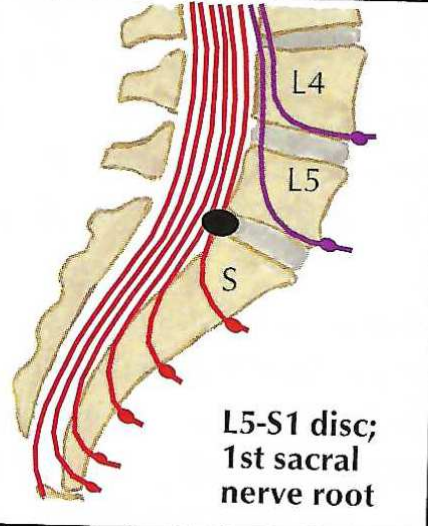



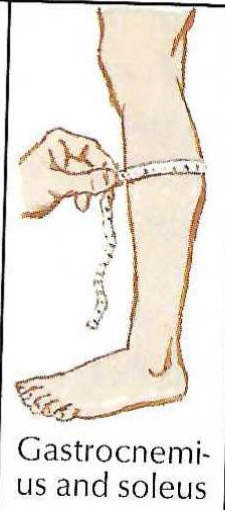
- Úžiny – poplitea, TTS, kalcaneární,
- nn. plantares, Mortonova metatarzalgie
- Traumata, hematomy, cysty, tumory, stretch

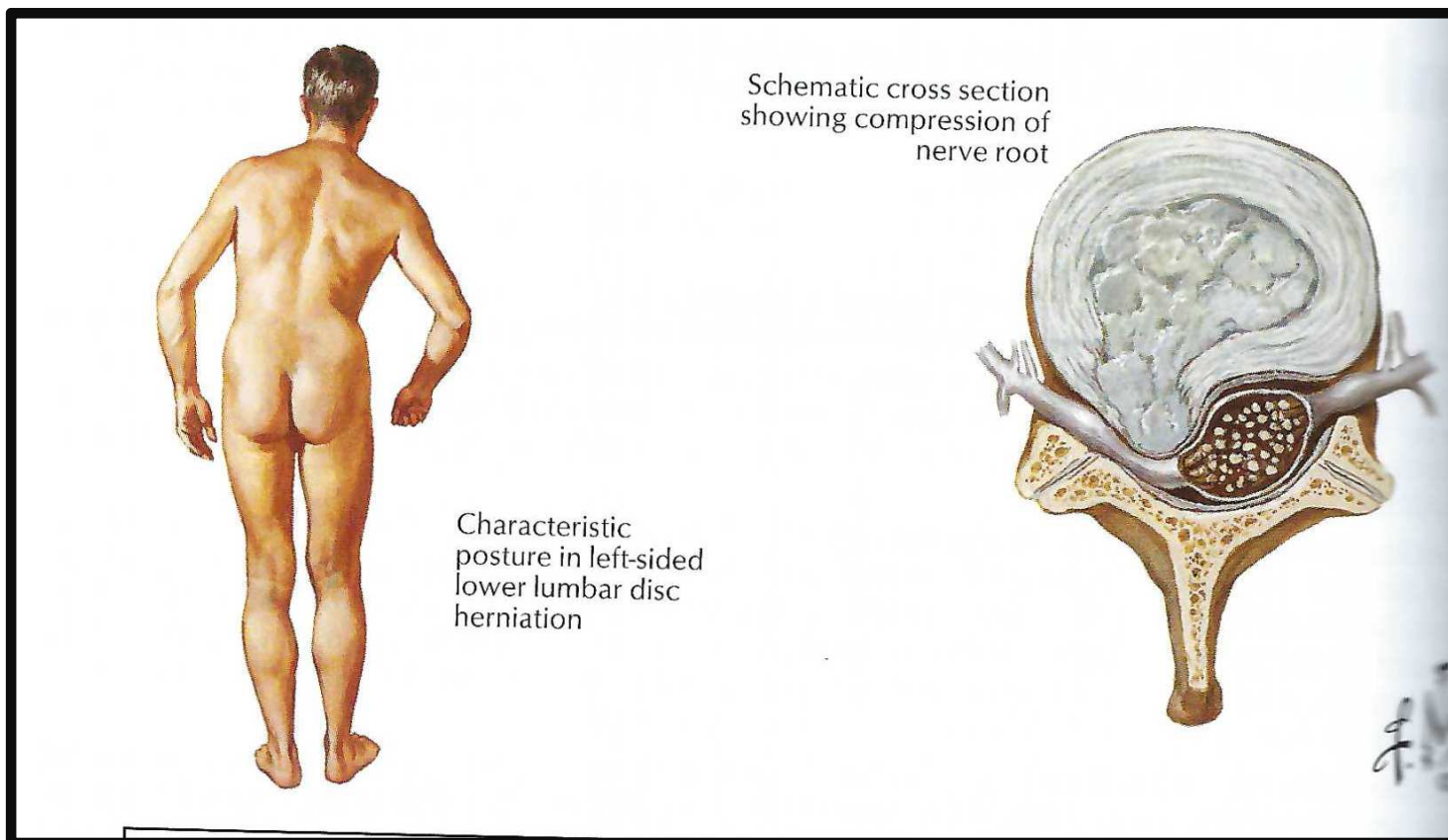
Dif dg

- ✓ Léze kořenů, plexu, n. ischiadicus
- ✓ Bolestivé stavy
- ✓ Neuropatie, distální léze

L5

S1

Level of herniation	Pain	Numbness	Weakness	Atrophy
 <p>L4-5 disc; 5th lumbar nerve root</p>	 <p>Over sacroiliac joint, hip, lateral thigh and leg</p>	 <p>Lateral leg, first 3 toes</p>	 <p>Dorsiflexion of great toe and foot; difficulty walking on heels; foot drop may occur</p>	Minor
 <p>L5-S1 disc; 1st sacral nerve root</p>	 <p>Over sacroiliac joint, hip, postero-lateral thigh and leg to heel</p>	 <p>Back of calf, lateral heel, foot to toe</p>	 <p>Plantar flexion of foot and great toe may be affected; difficulty walking on toes</p>	 <p>Gastrocnemius and soleus</p>



Typické držení těla při levostranné herniaci disku

Root	Typical pain distribution	Dermatomal sensory distribution	Weakness	Affected reflex
L1	Inguinal region	Inguinal region	None	Cremasteric
L2	Inguinal region and anterior thigh	Proximal anterior and medial thigh	Hip flexion Hip adduction Some knee extension	Cremasteric Thigh adductor
L3	Anterior thigh and knee	Anterior and medial thigh	Knee extension Hip flexion Hip adduction	Knee Thigh adductor
L4	Anterior thigh, anteromedial leg	Anterior knee and medial leg	Knee extension Hip flexion Hip adduction	Knee
L5	Posterolateral thigh Lateral leg Medial foot	Anterolateral leg, top of foot, great toe	Foot dorsiflexion, inversion and eversion Knee flexion Hip abduction Toe extension and flexion	Possibly internal hamstring
S1	Posterior thigh and leg, heel, and lateral foot	Posterolateral leg, lateral foot, heel	Foot plantar flexion Toe flexion Knee flexion Hip extension	Ankle Possibly external hamstring
S2	Buttock	Posterior leg and thigh, buttock	Possibly foot plantar flexion Possibly hip extension	Anal reflex Possibly ankle

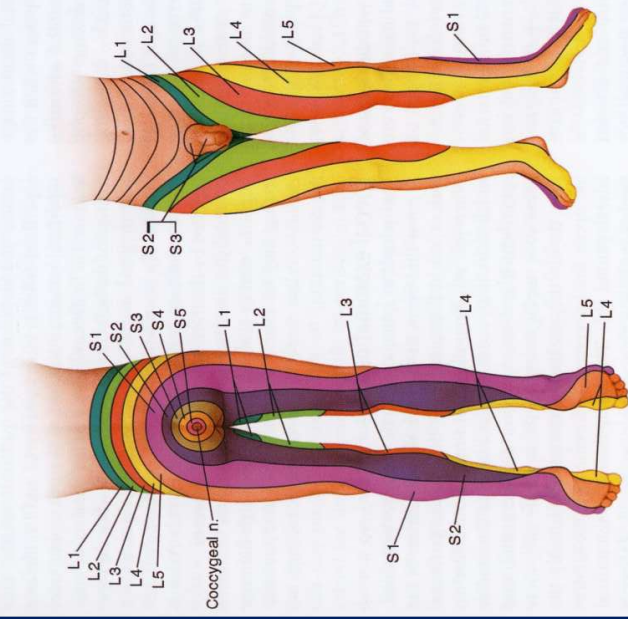
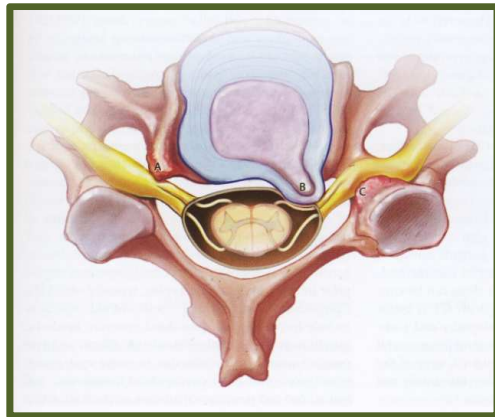


Figure 4.1. Diagram of lumbosacral dermatomes. There is lack of agreement about dermatomal boundaries and this depiction is meant to be a compromise. There is overlap of dermatomal territories and variation from person to person.

Jehlová EMG

- Komprese motorického i senzitivního kořene
- Hernie, foraminostenóza
- Proximálně od ggl. spinale

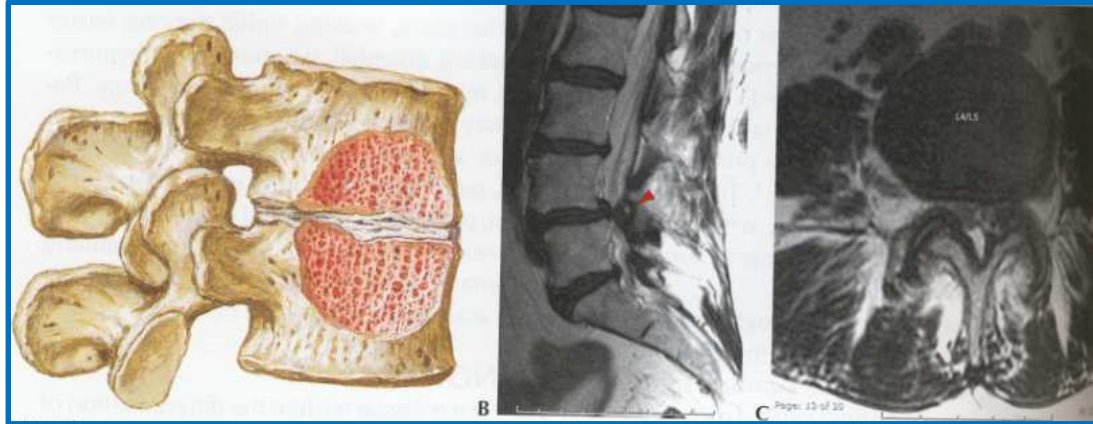


- Jehlová EMG (3 svaly v myotomu, různé nervy)
- Fibs/pw – po 10-20 dnech
- Spolehlivější jsou končetinové svaly než paravertebrální svaly
- Akutní – subakutní – chronické změny (MUP)

Vertebrální příčiny bolesti v LS páteři

Typ onemocnění	Diferenciálně dg parametry
Vrozené či získané malformace LS páteře	Klinický nález, rtg, začátek potíží
Nedegenerativní spolylistéza	Rtg nález, anamnéza
Spondylitida, m. Bechtěrev	Místní bolestivost, SIS, fixace, v noci
Nádor, metastázy	Vznik a lokální vývoj, parézy, sfinktery
Výrazná osteoporóza	Věk, ženy, léky – bolest v noci, zátěž
Generalizované, multietážové postižení	Typické uzlové body, provázanost, +labil.
Kokcygodynie	Místní bolestivost, sed, provok. momenty
Idiopatická stenóza páteřního kanálu	Rtg, klinický nález, potíže
Absces, tbc, m.Paget, fluoróza	Lokální nález, rtg, MRI
Funkční potíže – svalová dysbalance	Klinický nález, od dětství, reakce - zátěž
Akutní postižení – úraz, výhřez disku	Akutní začátek, klinický nález, rtg - MRI

Stenóza páteřního kanálu



EMG

Prokáže chronické neurogenní změny v několika lumbální a sakrálních kořenech, obvykle bilaterálně

Extravertebrální příčiny bolesti v LS úseku

Typ onemocnění	Diferenciálně dg parametry
Gynekologická a urologická onemocnění	Vertebr.nález + palp.bol. + tapot.+ labor
Neuropatie těžkého stupně	Klinický nález, akroparézy, cití - typy
Nemoci GIT s projekcí do páteře	Vert.nález + bolestivost břicha + GI potíže
Koxalgie	Omezení flexe,rotací, dukcí. V noci -algie
Onemocnění SIS	Palpace, zevní rotace, sp.piriformis
Nádory (retroperitoneální)	Bolesti + palpace + UZ/MRI + labor
Poškození injekčním vpichem	latrogenní – začátek, typ + dynamika
Psychosomatická onemocnění	Lehčí typ bloku, radik.+-, typ reaktivity
Statické potíže (délka DK, skoliózy)	Klinické vyš., rtg, rehab.
Poruchy prokrvení DK	Puls, teplota DK, klaudikace, atrofie
Aneurysma aorty	Puls a tlak na obou DK, šelest, UZ, MRI

Následující kódy odpovídají přesně předmětné diagnóze. Vystihují klinický obraz, který je předmětem odškodnění. Budou zřejmě použity ve většině případů při prvním kontaktu pacienta s lékařem.

M54.5	Lumbago
M54.4	Lumbago s ischiase
M54.3	Ischias

V průběhu onemocnění mohou k výše uvedeným primárním kódům přibýt další, nebo být za ně zaměněny. Jde zejména o kódy, které charakterizují strukturální podklad klinického onemocnění zjištěný zobrazovacími metodami.

M51.1	Onemocnění lumbálních plotének s <u>radikulopatií</u>
M51.2	Lumbago způsobené výhřezem meziobratlové ploténky
M51.3	Jiná degenerace meziobratlové ploténky
M51.9	Onemocnění meziobratlové ploténky NS
M54.1	<u>Radikulopatie</u>

Výše uvedené lze považovat za standardní situaci. Jistě tím nejsou vyčerpány všechny situace, které mohou v praxi nastat. Při posuzování možných atypických případů je nutno vycházet z individuálního komplexního zhodnocení klinického stavu pacienta neurologem a odborníkem pro nemoci z povolání.

Způsob neurologického vyšetření

- Odesláni k vyšetření se zaměřením na páteř
- Součástí je: anamnéza (cílená na potíže s LS páteří), časový výskyt
- ✓ **Diferenciální diagnostika**
- ✓ **Hodnocené parametry neurologické vyšetření (kódování)**
- ❖ EMG vyšetření (přítomnost kořenových příznaků) – průkaz axonální ztráty v myotomu (radikulopatie) – dif.dg. Polyneuropatie
- ❖ Rozsah EMG: Kondukční studie včetně F-vlny – n. tibialis, n. peroneus, vyšetření 1-2 svalů z myotomů L5 a S1, event. L4.