

Co víte o rakovině prsu



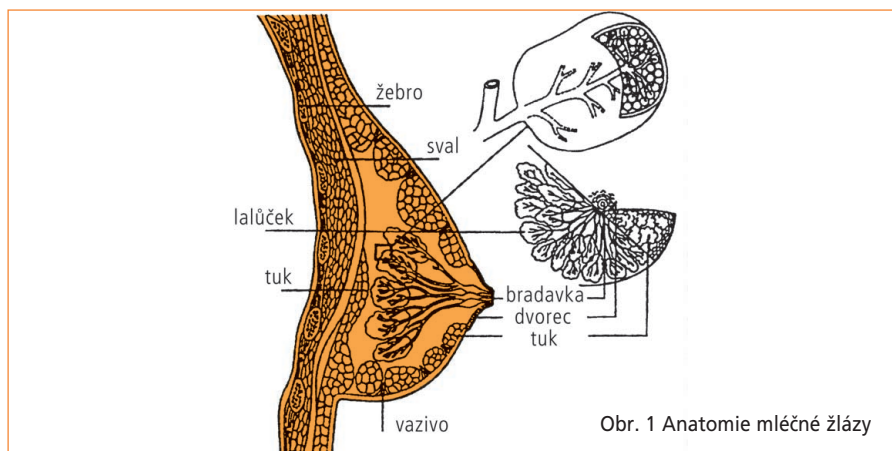
PRS

Prs je párový orgán. Od nepaměti je atributem ženství a ženské krásy. Prsy procházejí během života ženy různými změnami, které jsou podmíněny hormony, zejména v pubertě, dále v šestinedělí, během kojení a v přechodu. S věkem mění prsy svůj tvar i váhu.

Nejvlastnějším fyziologickým úkonem prsu je produkce mléka. Prs se skládá ze sekcí – laloků, uspořádaných jako lístky kopretiny. Tyto laloky sestávají z menších lalůčků produkujících mléko. Propojeny jsou mlékovody, které vyúsťují v bradavce umístěné v centru tzv. dvorce. Prostor mezi lalůčky, kůží a lalůčky a mezi lalůčky a hrudní stěnou je vyplněn tukem (obr.1). Pro názornost dělíme prs pomyslně na čtyři kvadranty – horní zevní, dolní zevní, horní vnitřní a dolní vnitřní. Mléčná žláza má bohaté cévní - krevní zásobení. Důležité, zejména pro náš výklad, je zásobení mízní – lymfatické. Tok mízy mízními cévami je přerušován mízními uzlinami, které slouží jako filtr. Prvotním uzlinovým spádem prsu jsou uzliny podpažní, posléze mezižeberní, event. nadklíčkové (obr. 1).

CO JE ZHOUBNÝ NÁDOR?

Zhoubným nádorem (rakovinou) obecně nazýváme onemocnění, za nímž se skrývá skupina více než 100 různých chorob. Ačkoliv se každý druh od jiného liší v mnoha ohledech, všechny mají společný, alespoň v určité fázi, nekontrolovatelný buněčný růst buněk, které se vymkly kontrolním mechanismům pacientova organismu. Překotně a bez kontroly rostoucí buňky tvoří nádor. Zhoubné nádory mohou destruovat a ničit okolní tkáň a orgány. Mohou tvořit dceřiná nádorová ložiska v ostatních částech organismu (metastázy).



Obr. 1 Anatomie mléčné žlázy

VÝSKYT ZHOUBNÝCH NÁDORŮ PRSU

Rakovina prsu (karcinom prsu) patří k nejčastějším nádorovým onemocněním žen. V České republice onemocní touto chorobou každým rokem takřka 5 000 žen.

Pokud jde o věkové rozložení, výskyt onemocnění u žen pod 35 roků je méně častý. Křivka výskytu začíná prudceji stoupat po 45. roce věku. Prakticky jedna třetina onemocnění přichází u žen mladších než 50 let, tj. u produktivní části ženské populace. Další dvě třetiny nemocných přicházejí ve starším věku a křivka incidence prudce stoupá po 65. roce věku. Sociálně ekonomické a psychologické důsledky tohoto jevu jsou obrovské. Navzdory tomu, že bylo dosaženo značného pokroku v diagnóze i komplexní léčbě, je procento úmrtí na tuto chorobu v naší zemi jedno z největších na světě. Jedním z důvodů tohoto stavu je skutečnost, že značná část onemocnění je diagnostikována pozdě, v pokročilém stadiu. Základním předpokladem úspěchu léčby je včasná diagnóza.

PŘÍČINY VZNIKU ZHOUBNÝCH NÁDORŮ PRSU

Ačkoliv medicína dosud nezná přesně příčinu vzniku rakoviny prsu, víme zcela jasně, že choroba není zapříčiněna náhodným úrazem a není přenosná. Jsou však známy tzv. rizikové faktory vzniku této choroby. Větší než průměrné riziko má žena, pokud je jí více než 45 let, dále pokud její nejbližší příbuzné onemocněly touto chorobou, pokud sama onemocněla touto nemocí na jedné straně. K dalším, méně rizikovým faktorům patří: nadváha 40 % a více, první menstruace před 12. rokem věku, pozdní menopauza po 50. roce věku.

PŘÍZNAKY

Zhoubný nádor prsu ve svém prvopočátku většinou není bolestivý a po pravdě řečeno nezpůsobuje ani žádné jiné obtíže. Při dalším růstu může docházet

ke změnám.

Nejčastější příznaky, které mohou být zapříčiněny zhoubným nádorem, jsou:

- Bulka nebo zatuhnutí v prsu (nejčastěji v jeho horním zevním kvadrantu), event. bulka v podpaží
- Změny ve tvaru a velikosti prsu
- Důlkovatění, hrboly nebo kůže vzhledu pomerančové kůry
- Změny barvy kůže prsu
- Nepravidelnost bradavky, zejména její vtahování, event. výtok z bradavky

V těchto případech je třeba okamžitě navštívit lékaře. Pamatujte, že osm, nejméně osm z deseti nepravidelností prsu nejsou rakovina.

STANOVENÍ DIAGNÓZY

Jestliže příznaky ukazují, že by mohlo jít o nádorové onemocnění, lékař doplní běžná vyšetření včetně svého pečlivého pohmatového vyšetření, ještě vyšetřeními speciálními. Pravděpodobně vás pošle na rentgenologické vyšetření prsu tzv. mammografii. **Mammografie** je rentgenologická metoda určená k zobrazení prsu a skládá se zpravidla ze dvou snímků (z boku a shora) na každé straně. Prs je během vyšetření sevřen mezi dvěma destičkami. Vlastní mammografické vyšetření trvá několik vteřin. Mammografie může v mnoha případech zobrazit nádorek, který je ještě bezpříznakový. Mammografie se provádí na speciálních přístrojích (mammografech) obsluhovaných speciálně vyškoleným personálem. Mammografické snímky vyhodnocuje vysoce kvalifikovaný a zvláště vyškolený rentgenolog.

Dalším vyšetřením obvyklým u onemocnění prsu je vyšetření **ultrazvukem** neboli **ultrasonografie**. Ultrasonografické vyšetření může rozlišit mezi kompaktní masou, která nemusí být zhoubným nádorem, a cystou naplněnou tekutinou. Mammografie a ultrasonografie se tedy vzájemně doplňují.

Někdy je třeba provést punkční vyšetření tenkou, či jinak speciálně upravenou jehlou. Tímto způsobem lékař vytáhne z objeveného ložiska tekutinu nebo malé množství tkáně. Obojí se dále vyšetřuje mikroskopicky, a tak se vyloučí nebo potvrdí možný nádor.

Povaha nálezu si někdy vyžádá chirurgické ověření. Lékař (chirurg) v místním znecitlivění nebo v celkové narkóze odstraní část podezřelé tkáně nebo celý útvar, který jste pohmatově vnímala jako bulku. Patolog odejmutou tkáň po určitém laboratorním zpracování mikroskopicky vyšetří, a rozhodne tak o povaze procesu. Bez tohoto histologického vyšetření patologem diagnóza zhoubného nádoru není možná.

PREVENCE

Prevence karcinomu prsu v pravém slova smyslu neexistuje, a proto bylo u nás donedávna jediným účinným prostředkem včasného odhalení choroby samovyšetřování.

Na západ od našich hranic je obvyklým preventivním vyšetřením skríníng prováděný prostřednictvím mammografie. Od podzimu roku 2002 platí i u nás možnost bezplatného skríníngového vyšetření pro všechny ženy od 45 let, a to ve dvouletých intervalech. Organizovaný skríníng se řídí Metodickým opatřením Ministerstva zdravotnictví s názvem Doporučený standard při poskytování a vykazování výkonů skríníngu nádorů prsu v České republice. Toto doporučení vyšlo ve Věstníku Ministerstva zdravotnictví České republiky (částka 11, říjen 2002). V tomto metodickém listě jsou podrobně popsány podmínky, za jakých má právo česká žena žádat skríníngové vyšetření. Kromě věku je to doporučení příslušného praktického lékaře či gynekologa. Současně se v uvedeném dokumentu stanovují přesné podmínky pro skríníngové centrum. Požadavky se týkají přístrojového vybavení, kvalifikace personálu, vedení dokumentace a systému kontrol směřujícímu ke stálému udržení kvality celého skríníngového procesu.

Celý systém je veden snahou ochránit vyšetřovanou ženu před jakýmkoliv riziky a přispět k maximální výtěžnosti skríníngu. Jakýkoliv skríníng obecně má za cíl aktivně vyhledat v populaci určité onemocnění - v našem případě rakovinu prsu. V praxi to znamená, že ženy, které nemají žádné zjevné onemocnění, jsou od určitého věku (u nás od 45 let věku) pozvány k mammografickému vyšetření.

Toto vyšetření rozdělí vyšetřované ženy na dvě nestejně velké skupiny:

1. skupina žen, které s největší pravděpodobností rakovinou prsu netrpí (vyšetření je negativní),
2. skupina žen, která by karcinomem prsu trpět mohla.

Druhá skupina je podstatně menší. Ženy zařazené v této podezřelé skupině se musí podrobit dalším vyšetřením tak, aby diagnóza zhoubného nádoru byla definitivně potvrzena nebo vyloučena.

Vlastním cílem skríníngu je zjistit a diagnostikovat karcinom prsu, když je velmi malý a pohmatově sotva zjistitelný a před tím, než má šanci se dále rozšířit.

Skríníng není jednorázový proces, ale cyklicky se opakující vyšetření. U nás určený dvouletý interval však není možné považovat u všech žen za absolutně bezpečný. Žena, která se podrobila vyšetření s negativním výsledkem, nesmí ztratit ostražitost a nesmí podlehnout sebeuspokojení. I během následujících dvou let do dalšího vyšetření je třeba provádět samovyšetřování a v případě podezření je třeba ihned navštívit lékaře i dříve než za dva roky.

LÉČBA RAKOVINY PRSU

U prokazaného zhoubného nádoru patolog určí typ nádorového bujení a stupeň jeho schopnosti pronikat do okolí. Speciální laboratorní testy odejmuté nádorové tkáně pomáhají lékařům odhadnout další chování nádoru, např. citlivost či necitlivost na hormony a event. i další parametry.

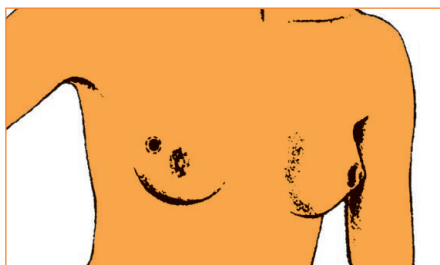
Před léčbou prokázaného nádoru prsu je třeba provést ještě další vyšetření k ozřejnění rozsahu onemocnění, tj. ke zjištění přítomnosti eventuálních dalších dceřiných nádorových ložisek v organismu. V této době je již pacientka v rukou specialisty onkologa. Patří sem především **snímek plic**. Dále je to **ultrazvukové vyšetření břicha**, kterým se zobrazí játra a prostorové poměry v dutině břišní. Z **izotopového vyšetření kostí** (scintigrafie) si lékař učiní obraz o poměrech ve skeletu. Veškerý obraz o rozsahu choroby doplňují **speciální biochemické testy**, které odhalují možnou přítomnost látek produkovaných nádorem v krevním séru.

LÉČEBNÉ METODY

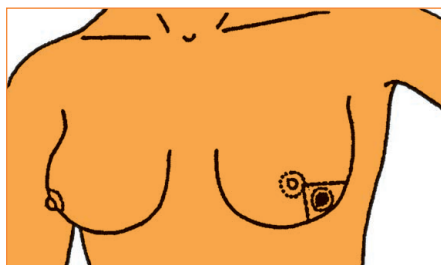
1. Chirurgická léčba

Nejobvyklejším prvotním léčebným zásahem je operační výkon. Může jím být amputace prsu nebo jiný částečný výkon, kdy prs zůstane zachován. Rozsah výkonu záleží na více okolnostech, zejména na velikosti a umístění nádoru. Součástí výkonu je i odstranění podpažních uzlin. Mikroskopickým vyšetřením odebrané tkáně se zjišťuje typ nádorového bujení a jeho vztah k okolní zdravé tkáni.

Typy chirurgických operací uvádí tabulka 1 a obr. 2–5.



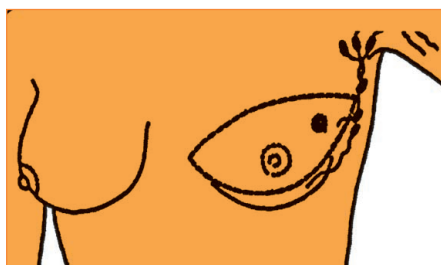Obr. 2 Lumpectomie (odstranění chorobného ložiska s lemem prsní tkáně)



Obr. 3 Parciální výkon kvadrantektomie



Obr. 4 Totální mastektomie



Obr. 5 Mastektomie a vynětí mizních uzlin

Tab. 1 Chirurgické výkony u operabilního karcinomu prsu

	Typ výkonu	Popis	Indikace
1.	Radikální amputace prsu (podle Halstedta) (Radikální mastektomie)	Odstranění kůže prsu včetně bradavky a dvorce a veškeré tkáně prsu vcelku, odstranění velkého i malého prsního svalu, odstranění podpažních lymfatických uzlin	Zcela opuštěna pro přílišnou radikalitu
2.	Modifikovaná radikální mastektomie (podle Pateyho)	Odstranění kůže prsu včetně bradavky a dvorce a veškeré tkáně prsu, odstranění malého prsního svalu, odstranění podpažních lymfatických uzlin	Nádory rozsahu větší než 2 cm
3.	Totální mastektomie	Odstranění kůže prsu včetně bradavky a dvorce a veškeré tkáně prsu	Některé počínající (in situ) rakovinné tumory profylaktická operace u nositelek genetické mutace
4.	Subkutánní mastektomie	Odstranění žláznaté tkáně prsu, zachování kůže a komplexu bradavka-dvorec	Zcela opuštěna Riziko ponechání reziduí části mamární tkáně a retroareolárních duktů
5.	Mastektomie šetřící kůži	Odstranění tkáně prsu vcelku s komplexem bradavka-dvorec, přístup z areolární incize	Některé počínající (in situ) rakovinné tumory, profylaktická operace u nositelek genetické mutace
6.	Kvadrantektomie, segmentální mastektomie + axilární disekce. U axilární disekce-operace a vynětí podpažních uzlin	Odstranění kůže a pod ní ležící prsní tkáně obklopující nádor s nádorem samým. Resekce se provádí nejméně 2 cm od okraje nádoru	Nádory průměru (<2,5–3 cm)
7.	Lumpektomie, tumorektomie, široká excize + axilární disekce. U axilární disekce-operace a vynětí podpažních uzlin	Odstranění prsní tkáně obklopující nádor s nádorem samým. Resekce se provádí nejméně 1 cm od okraje nádoru	Nádory průměru do 2 cm
8.	Lumpektomie, tumorektomie, široká excize, kvadrantektomie bez axilární disekce	Jako 7. a 8., bez axilární disekce	Nezhoubné nádory, některé předrakovinné stavy

2. Radioterapie (léčba zářením)

Radiační léčba si klade za cíl zničení nádorových buněk a znemožnění jejich růstu pomocí vysoce energetického záření. Zdrojem této léčebné metody jsou přístroje, které využívají gama záření radioizotopů uzavřených v kontejnerech ve formě „bomb“ (Co⁶⁰ - kobaltová bomba, Cs¹³⁷ - cesiová bomba) nebo vysokoenergetické záření X vyráběné v lineárních urychlovačích (akcelerátorech). Některé urychlovače produkují i záření elektronové. Kromě popsaného u nás obvyklého zevního ozáření se používá záření radioaktivních izotopů uzavřených v aplikátorech ve formě jehel či tub, které se vpravují přímo do tkáně. Tato metoda není dostupná na všech pracovištích.

Radiační léčba je obvykle pooperační a má za cíl zničení předpokládaných zbylých nádorových buněk. Provádí se zpravidla na oblast jizvy či ponechané části prsu, podpaží, nadklíčku. Rozsah ozařovaného objemu závisí na rozsahu onemocnění. V případě většího rozměru původního nádoru v prsu může být operační odstranění obtížné až nemožné. Tehdy se může provést předoperační ozáření prsu s cílem zmenšit rozsáhlý tumor a pak jej odstranit operací. Částečný (parciální) chirurgický výkon se doplňuje ozářením prakticky vždy.

Vlastnímu záření předchází podrobný ozařovací plán s výpočtem dávek a perfektním zacílením svazku záření tak, aby zdravé tkáně byly chráněny. Ozařuje se obvykle denně pět dní v týdnu (tj. v pracovní dny) po 4–6 týdnů.

3. Chemoterapie (chemická léčba)

Zatímco chirurgická a radiační léčba zasahuje pouze místně, chemická léčba je metodou léčby systémové (celkové). Při chemoterapii se používají léky (cytostatika) s prokázaným protinádorovým účinkem. U rakoviny prsu jde zpravidla o kombinaci několika léků. Cytostatika se užívají buď jako tablety či dražé (zřídka), nebo nejčastěji ve formě nitrožilní injekce či infuze. Někdy lze použít aplikace nitrosalové nebo aplikace do tělesných dutin. Cytostatika se prostřednictvím krevního oběhu dostávají do celého těla, a tak mohou zasáhnout i buňky vycestované z původního nádoru na jiná místa organismu. Nikdy neužívejte léky nabízené známými, ale vždy dbejte léčebných doporučení lékaře.

Chemoterapie se podává v určitých cyklech, tj. určitý počet dní s následnou vícedenní přestávkou, a vhodně se kombinuje s ostatními léčebnými metodami.

Její časové postavení v léčebném schématu závisí na rozsahu a typu zhoubného nádorového onemocnění. Používá se chemoterapie předoperační (neoadjuvantní) tam, kde chceme zmenšit obtížně operovatelný nádor v prsu a současně zasáhnout i možné vycestované buňky. Pooperační (adjuvantní) chemoterapie u místně úspěšně léčeného nádoru je zajišťovací a ničí eventuální uniklé nádorové buňky. Zničení již prokázaných dceřiných nádorových buněk si klade za cíl chemoterapie léčebná.

Chemickou léčbu lze většinou aplikovat ambulantně. O možnosti hospitalizace rozhoduje lékař podle typu použitých cytostatik a podle snášenlivosti léčby.

4. Hormonální léčba

Hormonální léčba je stejně jako chemoterapie léčbou systémovou. Je poněkud rozdílná u žen před a po menopauze (přechodu). Závisí též na predispozici nádorové tkáně odpovídat na hormonální podněty, která se zjišťuje laboratorně v původně odebrané nádorové tkáni (tzv. hormonální receptory), a na pokročilosti choroby.

U žen před přechodem (před menopauzou, před klimakteriem) se v některých případech provádí blokáda vaječnickové funkce, a to buď odstraněním vaječníků (tzv. ovairektomie či chirurgická kastrace), nebo jejich ozářením (tj. radiační kastrace). V současné době lze stejného efektu dosáhnout aplikací určitých léků (nekrvává medikamentózní kastrace).

U žen po přechodu se zcela běžně aplikují tablety, jejichž užívání je dlouhodobé, jednoduché, efektivní a bez vedlejších účinků. Řada slibných hormonálních preparátů je ve vývoji.

Nebyl dosud bohužel nalezen žádný léčebný způsob ani žádný lék, který by působil pouze a jenom na nádorovou tkáň. Každá léčebná metoda v různé míře zasahuje i normální zdravé tkáně. Proto hranice našich léčebných možností je dána snášenlivostí terapie právě těmito zdravými tkáněmi. Každá léčebná metoda v onkologii je tedy doprovázena většími či menšími vedlejšími účinky, časnými a pozdními, které je třeba znát a zvládat.

VEDLEJŠÍ LÉČEBNÉ ÚČINKY

1. Vedlejší účinky po chirurgických zákrocích

Po záchovných operacích prsu (segmentektomie, kvadrantektomie) většinou nejsou zvláštní obtíže. Amputační operace s odstraněním podpažních uzlin mohou představovat zásah do dynamiky horní končetiny. Co nejdříve po zhojení je třeba začít se cvičením, které má za úkol návrat normální pohyblivosti v ramenním kloubu a snížení a vymizení pocitů ztuhlosti a tahu v oblasti jizvy. Tato cvičení je třeba provádět pozvolna několikrát denně, nejlépe před zrcadlem pro srovnání pohyblivosti paže na straně operované s paží zdravou. Při cvičení je zcela nevhodné překonávat případnou bolestivost. V těchto případech je třeba přestat a pokračovat až po odeznění nepříjemných pocitů. Přesný a individuální návod poskytne ošetřující lékař nebo rehabilitační pracovnice. Velmi vhodným cvičením je např. plavání.

Postmastektomický bolestivý syndrom

Část žen (4–10 %), které se podrobily operaci prsu (od lumpektomie až po radikální mastektomii), je v nebezpečí vývoje tohoto bolestivého syndromu. Bolestivost se může objevit bezprostředně po operaci nebo po několika dnech, týdnech, event. měsících (např. až po 6 měsících). Bolest je charakterizována po-

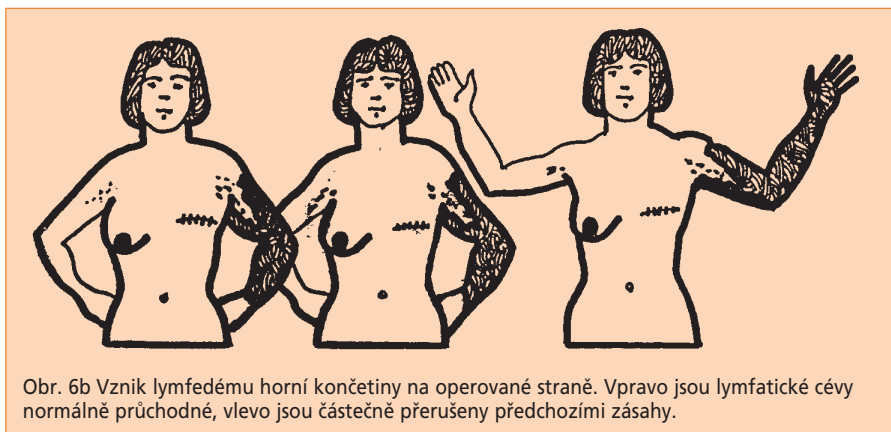
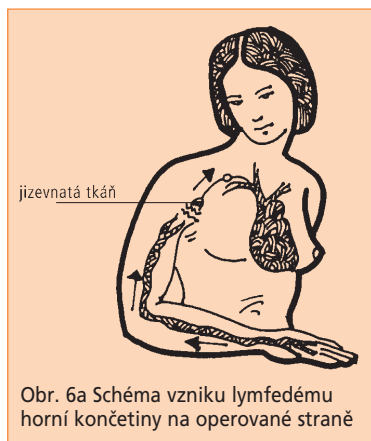city stahování a pálení zejména v oblasti hrudní stěny v okolí operační jizvy, v podpaží a zadní partii paže. Pacientky si stěžují na pocit „mrtvění“ a pocit „cizí tkáň“ v okolí jizvy. Na operované straně se relativně často vyvíjí syndrom zmrzlého ramene (periarthritis humeroscapularis), protože tuto paži nemocné podvědomě šetří a drží ji spíše v poohnutém postavení přitaženou ke stěně hrudní.

Bolest může být též způsobena radiační fibrózou (podkožním zjizevnatěním) pojivové tkáň v oblasti pažního pletence a druhotným poškozením nervové cévního svazku. Bývá zhusta spojena s otokem paže - lymfedémem. Tato chronická změna po ozařování se může vyvinout za 6 měsíců, ale i za řadu let.

Účinným prostředkem předcházejícím postmastektomickému algickému syndromu je včasné zavedení fyzikální rehabilitace, jemných masáží jizvy, cvičení paže, ze sportů zejména plavání.

Lymfedém

Lymfedém (lymfatický – mízní otok) paže na straně souhlasné s operací prsu se může objevit za řadu let po lokální léčbě bez jakékoliv souvislosti s případnou progresí choroby. Studie zabývající se lymfedémem po radikální mastektomii udávají jeho četnost ve 25 %. U pacientek, které se podrobily konzervativnímu chirurgickému výkonu s exenterací axily a následnou radioterapií, se lymfedém vyvíjí ve 13 %. Z veškerých zpráv však vyplývá, že kombinace kompletní podpažní operace s porušením axilární žíly a doplnění pooperačním ozařováním je spojena ve 37 % s rizikem edému do 6 let (obr. 6a, 6b).



Léčba lymfedému je obtížná. Ženy, které prodělaly axilární disekci s ozářením, by se měly vystríhat takových činností, které podporují zadržování mízy. Postižená končetina by měla být vždy ve zvýšené poloze, jak jen je to možné. Denní pečlivá péče o kůži, potírání lotiem bez parfému a dráždivých látek je nezbytná. Teprve po této přípravě je možné přiložit bandáž. Prevence drobných poranění škrábnutím či štípnutím hmyzem a infekce je samozřejmým požadavkem, neboť výskyt růže v takto postiženém terénu je relativně častý. Rehabilitační režim zaměřený k prevenci otoků má začít ihned po operaci a zahrnuje cvičení, aplikaci kompresních rukávů, manuální lymfodrenáže, centripetální masáže a celý program protiotokové fyzioterapie prováděný školeným fyzioterapeutem. Pokud již otok vznikne, rehabilitační léčba je stejná jako při profylaxii otoku. K úplné úpravě však většinou nedojde. Uvedený poléčebný lymfedém je třeba odlišit od lymfedému vzniklého nádorovou blokádou. V tomto případě je rehabilitační režim neúčinný. Nezbytná je specifická protinádorová léčba.

Používání epitézy

Odstranění prsu, zejména byl-li prs objemnější, může způsobit stranovou nerovnováhu přetahováním hrudníku ke zdravé straně. Z toho vyplývají bolesti v zádech a krční páteři se ztuhlostí krku. Proto je třeba co nejdříve (ihned po zhojení jizvy) začít nosit epitézu. V současné době je velký výběr dokonalých epitéz, které se vkládají do speciální podprsenky. Výběru vhodné epitézy je třeba věnovat náležitou péči. Záleží nejen na velikosti, ale i tvaru epitézy.

Ihned po operaci se předepisuje tzv. pooperační epitéza, která je měkká, lehká, naplněná jemnou vláknitou výplní. Má za úkol vyplňovat košíček podprsenky bezprostředně po operaci před zhojením jizvy a před dobou, kdy je již možné předepsat definitivní silikonovou epitézu. Úkol pooperační epitézy je převážně psychologický.

Na zkoušku definitivní silikonové epitézy si vezměte přesně vaše číslo podprsenky (nikdy ne menší) a do košíčku vkládejte vhodné epitézy podle nutné velikosti a tvaru vašeho hrudníku na operované straně. Zkoušejte vždy před zrcadlem. Pro kontrolu vlastního zjevu navlékněte přes podprsenku přiléhavý svetřík. Tak nejlépe vyniknou nesrovnalosti obou stran. Stranová symetrie nepřipomínající cizí materiál znamená, že jste vybrala dobře. Dokonalá a dobře zvolená epitéza jeví souhyby se zdravým prsem. Ve speciálních prodejnách lze zakoupit i plavky s úpravou k nošení epitézy. Nutnost nosit prsní náhradu není zábranou v návštěvě veřejných koupališť ani společenských událostí, není zábranou jakéhokoliv módního odívání. Dobře padnoucí epitéza pomáhá k návratu do normálního života. Ženy si často stěžují na pocity „cizoty“ či „tuposti“ v oblasti jizvy, které jsou zapříčiněny přerušením drobných nervů během operace. Tyto pocity většinou odeznívají samy během několika týdnů až měsíců. Zřídka mohou ve značně zmenšené míře přetrvávat i léta (viz výše – postmastektomický syndrom).

2. Vedlejší účinky radioterapie

Během radiační léčby bývá častá zvýšená únavnost obzvláště v posledních ozařovacích dnech či týdnech. Dostatek odpočinku a procházky na čerstvém vzduchu jsou důležité.

Péči o kůži v ozařované oblasti je třeba věnovat zvýšenou pozornost. Nikdy nekombinujte sluneční svit (opalování) s léčbou radiací. Během záření se kůže může stát suchou a ke konci radiace svědivou či pálivou a naopak vlhnoucí. Někdy, zejména u osob s velmi světlou pletí, může dojít k zarudnutí. Ozařovaná oblast má být co nejvíce vystavována přístupu vzduchu. Pacientka by se měla vystříhat během ozařování nošení podprsenky a epitézy. Ostatní spodní prádlo by mělo být vzdušné a nejlépe bavlněné. Aplikace kosmetických krémů a desodorantů je nevhodná. V případě zvýšené radiační reakce určí nezbytnou léčbu lékař podle povahy reakce a typu pleti. Po skončení radioterapie se ozařovaná kůže zcela zhojí během dní až týdnů. Pozdní poradiační změny se projevují podkožní fibrózou (zatumnutím) v místě ostatních ozařovacích polí. Tento fenomén se objevuje i u ozařování postiženého prsu po částečné operaci. Dalším citlivým místem je podpaží. Takto postiženou kůži je třeba chránit před zraněním, a to i malým (tlak oděvu), před oslněním. Jemná masáž a cvičení jsou na místě. Fibróza po ozáření se částečně podílí i na vzniku lymfedému horní končetiny a postmastektomického syndromu.

3. Vedlejší účinky chemoterapie

Vedlejší účinky chemické léčby závisí zejména na použitých cytostatikách. Jejich vedlejší efekty jsou velmi dobře známé, ale intenzita, stupeň těchto účinků, je individuální u různých osob. Většina protirakovinných léků účinkuje především na rychle se dělící buňky. Z normálních tkání jsou nejcitlivější krevní buňky (především elementy bílé krevní řady a krevní destičky), vlasové folikuly, buňky sliznice zažívacího traktu.

V praxi úbytek krvinek zjišťujeme v krevním obraze, proto pravidelné kontroly krevního obrazu jsou nezbytné. Bílé krvinky hrají nezastupitelnou úlohu v obranyschopnosti organismu. Výsledkem jejich úbytku může být i vyšší vnímavost k infekcím. V době chemoterapie je vhodné vystříhat se pobytu ve větších kolektivech a v jakémkoliv prostředí, kde by eventuální infekce hrozila. Při úbytku destiček by mohlo dojít ke zvýšené krvácivosti. Poškození sliznic zažívacího traktu se projevuje nejčastěji aftózními záněty v ústní dutině, vzácně mohou nastat průjmy. Nejnepříjemnější pro pacientky, zejména z psychologického hlediska, je ztráta vlasů. Ve vztahu k chorobě i k funkcím organismu jde o afekci bezvýznamnou, ale tento vedlejší účinek je snášen ženami subjektivně velmi těžce. Po skončení chemoterapie vlasy **vždy** narostou. Během chemoterapie lze období bez vlasů překlenout parukou, která je hrazena pojišťovnou. Chemoterapie zapříčiňuje zhusta snížení chuti k jídlu, nevolnost až zvracení. Všechny popsané účinky jsou krátkodobé, v době svého vzniku jsou léčitelné a po skončení léčby zcela odezníjí.

4. Vedlejší účinky hormonální léčby

Blokáda vaječnickové činnosti (kastrace operační, radiační i medikamentózní) v době před klimakteriem má za následek „umělý přechod“. Pacientky si stěžují na zvýšené pocení (noční poty), návaly horka, podrážděnost, suchost sliznice zevního pohlavního ústrojí. Jakákoliv hormonální náhradní léčba, nyní velmi propracovaná u přirozeného přechodu, je zcela nevhodná. Zmírňování těchto účinků vyžaduje podrobnou poradu s lékařem.

PÉČE PO SKONČENÉ LÉČBĚ

Rehabilitace

Léčebná rehabilitace ženy s karcinomem prsu začíná při prvním překročení prahu ordinace. Rehabilitaci dělíme na psychologickou, fyzikální a sociální.

Psychologická rehabilitace začíná ihned při podezření na zhoubné onemocnění. Lékař je povinen nemocné velice přesně a srozumitelně sdělit důvod i rozsah chirurgického zákroku. Pacientce je třeba pravdivě, šetrně a srozumitelně podat pravdivou informaci o diagnóze. Jde o psychologicky velice náročnou situaci, kdy lékař sdělující nepříznivou zprávu musí být v podobných situacích profesionálně zběhlý. Kromě informace o povaze choroby musí ošetřující lékař nemocnou získat pro léčebný plán tak, aby tento byl dodržen i přes řadu vedlejších nežádoucích účinků. Tyto okamžiky jsou pro zkušeného onkologa obtížnou, ale každodenní nutností, pro nemocnou jsou vždy zážitkem jedinečným, který si pamatuje po celý další život. Právě v těchto chvílích se buduje partnerský vztah mezi lékařem a nemocnou. Pro nemocnou jde o velice složité životní období, kdy se sžívá s chorobou a musí se orientovat v mnoha okolnostech.

Diagnóza zhoubného nádoru prsu vyvolá psychickou odezvu u postižené a jejích nejbližších a většinou si vynutí i částečnou změnu životního stylu. Úzkost, strach, zloba a deprimující nálada jsou obvyklými reakcemi na nepříznivou zprávu o povaze onemocnění. V procesu nezbytného přijetí choroby pacientkou je nápomocen veškerý ošetřující personál. Velmi důležité je harmonické rodinné zázemí. Většina pacientek se vyrovná s nemocí úspěšně a vrací se ke svým původním aktivitám rodinným, pracovním i sportovním.

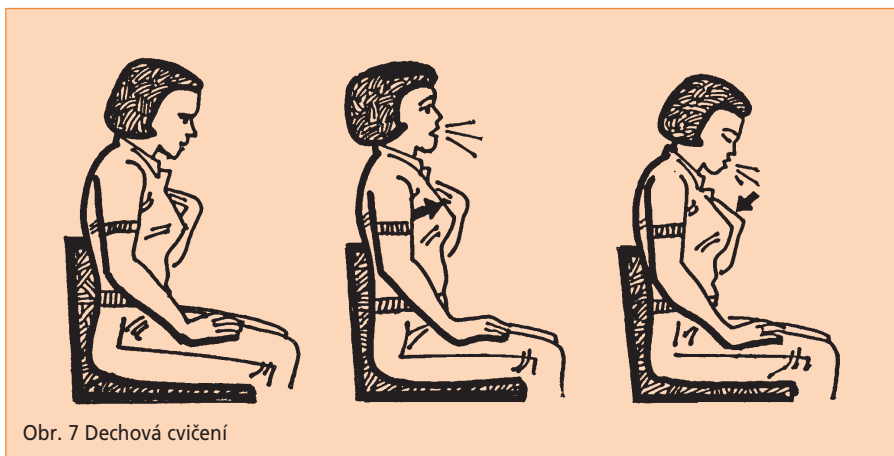
Fyzikální rehabilitace má být zahájena neprodleně po primárním nejčastěji chirurgickém zákroku. Soustava cvičení směřuje k prevenci lymfedému horní končetiny a k omezení postmastektomického bolestivého syndromu. Vhodné cvičení ramenního kloubu je prevencí vzniku syndromu zmrzlého ramene. Důležité je včasné a správné užívání prsních náhrad (epitéz), které nejsou jen kosmetickou záležitostí. Jak již bylo řečeno výše, přispívají též ke správnému držení těla a správné dynamice páteře. **Rekonstrukční výkony** u nás nejsou dosud běžnou záležitostí. Tento zákrok by se neměl indikovat ani u mladých odléčených žen příliš brzy. Lze očekávat, že s postupujícím pokrokem v léčbě se rozšíří

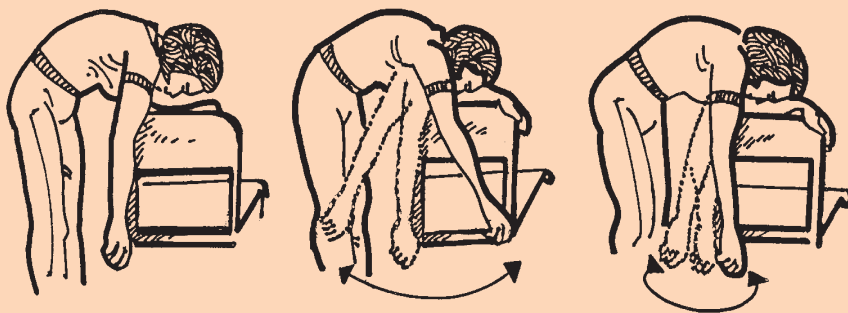
i možnost těchto plastických výkonů. Rozhodnutí o vhodnosti této operace náleží ošetřujícímu lékaři a plastickému chirurgovi. Prvotním rozhodujícím faktorem je rozsah původní choroby. Dalšími faktory jsou objem prsou a možnosti výplňové tkáně rekonstruovaného prsu vlastním tukem či jiným, syntetickým náhradním materiálem.

Příklady doporučených cviků prováděných po operaci prsu ať již ablační nebo částečné

V prvních pooperačních dnech se povolují pouze pasivní jemné mobilizace v ramenním kloubu. Od 1. dne po výkonu se ihned trénují aktivní pohyby prstů, zápěstí a lokte na straně operované a aktivní cvičení celé druhostranné horní končetiny a dolních končetin včetně cévní gymnastiky. Od 1. dne je vhodné začít s procvičováním stisku ruky. Pacientka má v dlani pružný měkký míček nebo smotek látky a provádí opakované stisky v dlani. Od 1. pooperačního dne se provádějí dechová cvičení (obr. 7). Další aktivní cvičení horních končetin se doporučuje postupně od 2. a 3. pooperačního dne. Je to zejména kyvadlový pohyb paže prováděný nejlépe ve stoje s opřením předloktí o lenoch židle (obr. 8). Posléze je postupně možné přidat obtížnější cviky, jako je dosah a roztahování (obr. 9). Cvik se provádí oběma horními končetinami a nejlépe před zrcadlem tak, aby pacientka měla zrakovou kontrolu o symetrii pohybů zdravé a nemocné paže.

Dalším cvikem je šplhání po zdi (obr. 10), provádí se jednak oběma rukama čelem ke zdi. Opět je důležitá kontrola symetrie pohybu obou paží. Dále se provádí šplhání tak, že nemocná stojí ke zdi bokem a paží na postižené straně se snaží dosáhnout co nejvýše. S výhodou lze tyto cviky provádět např. v koupelně u kachlíkové stěny, kde lze jednoduše vidět každodenní zlepšování hybnosti.





Obr. 8 Kyvadlový pohyb paže



Obr. 9 Dosah a roztahování



Obr. 10 Šplhání po zdi



Obr. 11 Přetahování s kladkou

Velmi dobrým cvikem je též cvičení a přetahování s kladkou (obr. 11), které lze jednoduchým způsobem improvizovat i v domácích podmínkách.

Důležité je provádět cviky denně 3 x i vícekrát dle možností, a to alespoň vždy 10–15 min. Doporučuje se cvičit jen do tolerance a ne přes bolest.

Sociální rehabilitace nemocné znamená opětné zařazení pacientky zpět do společnosti. Návrat nemocné do pracovního procesu či zavedení důchodového řízení je velmi citlivou otázkou. Je ryze individuální a závisí na fyzickém i psychickém stavu nemocné. Napomoci by měly sociální pracovníce. Nezanedbatelná je úloha svépomocných dobrovolných spolků pacientek. Největší snahou celého zdravotnického týmu je co nejrychlejší návrat pacientky do běžného způsobu života. Rychlost návratu normální aktivity po prodělané léčbě závisí kromě původního rozsahu onemocnění a typu léčby na mnoha individuálních faktorech.

Tam, kde je výborné rodinné zázemí a dobrá spolupráce rodinných příslušníků s ošetřujícím personálem, je situace nemocné podstatně snazší. Pro rychlý návrat fyzické kondice je důležité cvičení (viz výše).

Ve výběru stravy platí obecné zásady zdravé výživy. Jakékoliv drastické diety jsou nejen nevhodné, ale přímo škodlivé. Výběr vhodné epitézy, která přispívá k celkové psychosociální rehabilitaci byl již zmíněn.

Po skončené léčbě u žen, u kterých nejsou žádné známky původního nádorového onemocnění, je možné navrhnout komplexní lázeňskou léčbu. Podrobný rehabilitační program pro ženy po léčbě zhoubných nádorů prsu má vypracovaný řada lázeňských míst.

Dispenzarizace

Skončením léčebného procesu návštěvy ženy u onkologa nekončí. Zhoubný nádor prsu je chronickým onemocněním s možností eventuálních recidiv. Žena je proto zvána k pravidelným kontrolám (je dispenzarizována), při kterých je

lékařem klinicky vyšetřena. Ošetřující lékař ordinuje v pravidelných intervalech rentgenový snímek plic, laboratorní rozbor krve a moče, mammografii a scintigrafii skeletu. A to i v případě, že pacientka neudává žádné obtíže.

Žena, která prodělala léčbu pro rakovinu prsu, má zvýšené riziko vzniku nádoru i na druhé straně. Proto je důležité provádět samovyšetřování podle zásad již dříve popsanych.

Je nezbytné, aby pacientka upozornila lékaře na veškeré příznaky a problémy, které zpozoruje. Jsou to zejména bolestivost, ztráta chuti k jídlu, hubnutí, změny menstruačního cyklu, pokud zůstal zachován, zhoršení dechu, kašel, nepravidelnosti stolice a další. Tyto příznaky mají většinou banální podklad, ale mohly by eventuálně souviset s původním onemocněním. Proto je velmi důležité co nejrychleji odhalit jejich skutečný podklad, aby mohla být okamžitě zahájena příčinná léčba.

V současné době vyrostla řada občanských sdružení soustředěných na onemocnění prsu, které si kladou za cíl psychickou a sociální podporu pacientek se zhoubnými nádory prsu. Mají většinou své psychology a právníky (Liga proti rakovině, společnost Arcus, Evropa Donna a další), kteří jsou ochotni poradit i pomoci.

ZÁVĚREM

Včasnou diagnózou rakoviny prsu lze dosáhnout nejen úspěšné léčby, ale i snížit procento úmrtí na toto velmi vážné onemocnění. Pamatujte, že čím dříve je nádorové onemocnění odhaleno, tím je větší šance na úplné vyléčení.



Autorka: doc. MUDr. Jitka Abrahámová, DrSc.

Recenze: MUDr. Taťána Černá

Kresby: Dr. Karel Helmich

Odpovědná redaktorka: Mgr. Dana Fragnerová

Vydal: Státní zdravotní ústav, Šrobárova 48, Praha 10

Realizoval: GEOPRINT, Krajinská 1110, Liberec

1. vydání, Praha 2002

2., rozšířené vydání, Praha 2004

© Státní zdravotní ústav

NEPRODEJNÉ